

PERIODONTAL EXAMINATION & DIAGNOSIS

Periodontology I - 4th year

27/2/2014

Dr. Murad Shaqman

OUTLINE

- Patient Interview
- Periodontal Examination & Charting
 - Periodontal probing
 - Mobility
 - Recession
- Diagnosis

Gingival Diseases

Chronic marginal gingivitis

Acute necrotizing ulcerative gingivitis

Acute herpetic gingivostomatitis

Allergic gingivitis

Gingivitis associated with skin diseases

Gingivitis associated with endocrine-metabolic disturbances

Gingivitis associated with hematologic-immunologic disturbances

Gingival enlargement associated with medications

Gingival tumors

TABLE 30-1 -- Features of Types of Periodontitis

Parameter	Chronic	Aggressive	Prepubertal	LAP	NUP
Age (years)	35+	20–35	<11	11–19	15–35
Calculus	Moderate to abundant	Scanty to moderate	Scanty	Moderate	Scanty
Disease progression	Slow	Rapid	Rapid	Rapid	Rapid
Distribution	Generalized; associated with etiologic factors	Generalized; no consistent pattern	Primary molars and incisors	First molars and incisors, and no more than two other teeth	?
Prevalence	US: >50% Sri Lanka: 81%	US: 4%-5% Sri Lanka: 11%	?	<0.50%	?
Racial predilection	No	No	No	More common in blacks	No
Familial tendency	No	?	Yes	Yes	?
Gender distribution	More severe in men	?	?	?	?
PMN/macrophage defects	No	Yes	Yes	Yes	Yes
Association with systemic problems	No	Some cases	Yes	Yes	Yes
Response to therapy	Very good	Variable	Poor	Good	Variable

HISTORY & EXAMINATION


- PATIENT INTERVIEW:
 - Chief complaint:
 - Hx of chief complaint

HISTORY & EXAMINATION

- Example:
 - CC: Bleeding from gum
 - Case #1: started 2 weeks, not associated with swelling, stops shortly after toothbrushing.
 - Case #2: started 2 weeks ago, associated with generalized swelling, lasts for several hours.

HISTORY & EXAMINATION

- PATIENT INTERVIEW:
 - Medical Hx:
 - Healthy??
 - under care of physician?
 - need for ABX prophylaxis?
 - Tobacco use..... Very Important!!



استمارة السيرة المرضية

الاسم: العمر:
تاريخ الولادة: العمل / الوظيفة:

- هل تخضع حالياً للعلاج من قبل طبيب أو في مستشفى؟
هل عندك أي من الحالات أو المشاكل التالية:
- نوبات صرع أو إغماء ☐ لا ☐ نعم
 - السكري ☐ لا ☐ نعم
 - اضطرابات نزف الدم ☐ لا ☐ نعم
 - مشاكل في الكلى ☐ لا ☐ نعم
 - مشاكل في الكبد ☐ لا ☐ نعم
 - اليرقان أو الاصفرار (سواء حالياً أو في السابق) ☐ لا ☐ نعم
 - التهاب الكبد الوبائي (سواء حالياً أو في السابق) ☐ لا ☐ نعم
 - ارتفاع في ضغط الدم ☐ لا ☐ نعم
 - ذبحة أو جلطة صدرية ☐ لا ☐ نعم
 - جلطة دماغية ☐ لا ☐ نعم
 - صعوبة في التنفس أو ضيق نفس أو ألم في الصدر ☐ لا ☐ نعم
 - حساسية لأي أدوية، أطعمه أو مواد ☐ لا ☐ نعم
 - فرحة في المعدة أو الأمعاء ☐ لا ☐ نعم
- هل تتناول أية أدوية؟ ☐ لا ☐ نعم

إذا كان الجواب نعم، ما هي؟

☐ لا ☐ نعم

هل أدخلت للمستشفى لإجراء أي عملية؟

إذا كان الجواب نعم، ما هي نوع العملية ومتى تم ذلك؟

☐ لا ☐ نعم

هل تعرضت لانتكاسة نتيجة للبيج الموضعي؟

☐ لا ☐ نعم

• الإناث: ☐ هل أنت حامل أو قد تكونين حاملاً

☐ لا ☐ نعم

☐ هل ترضعين

☐ لا ☐ نعم

هل هنالك شيء آخر حول صحتك تريد أن تخبر طبيب الأسنان عنه؟

من قام بتعبئة هذه الاستمارة؟ الاسم: علاقته بالمريض:

التوقيع: التاريخ:

HISTORY & EXAMINATION

- PATIENT INTERVIEW:
 - Medical Hx:
 - Consultations??
 - Social and family Hx.

HISTORY & EXAMINATION

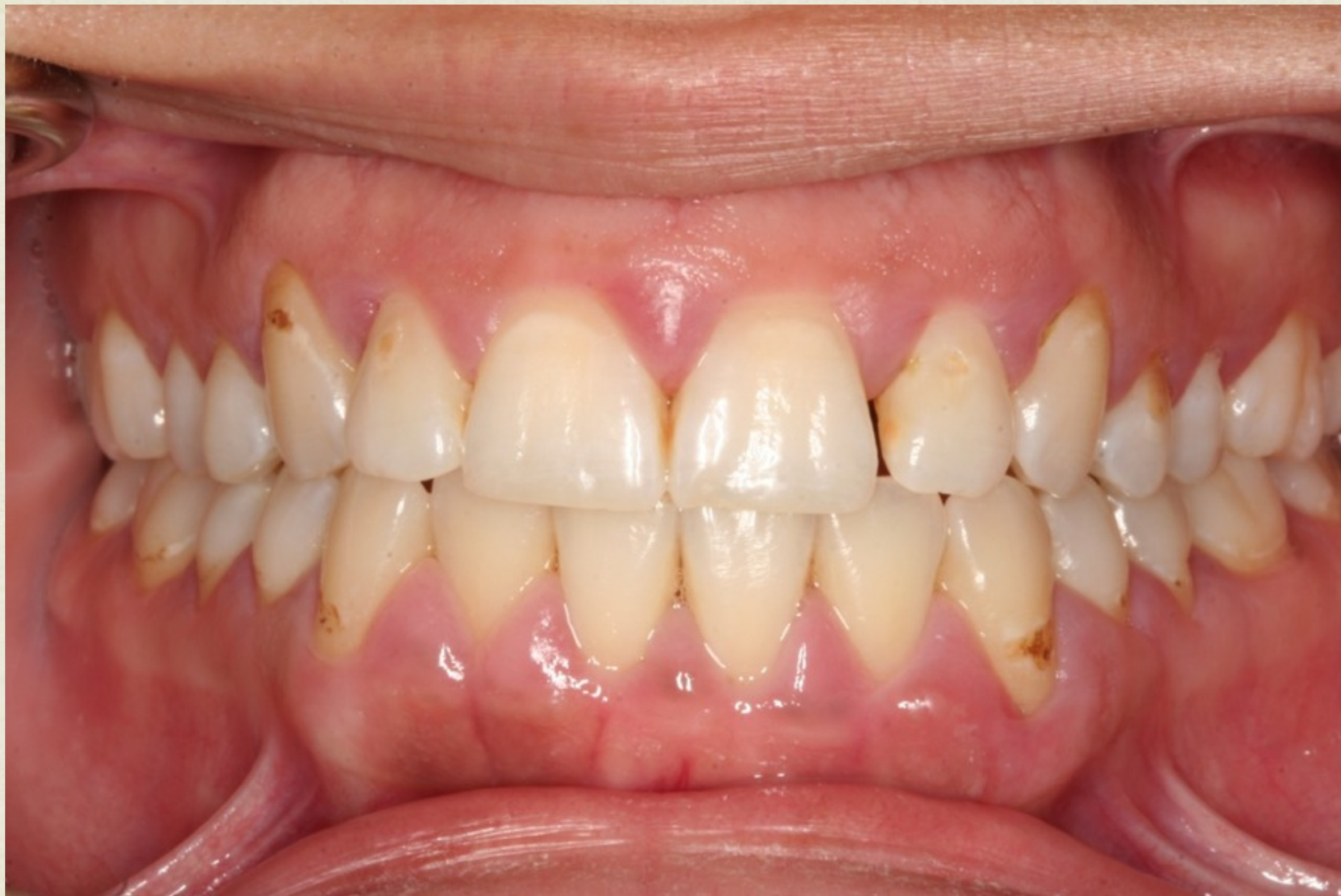- PATIENT INTERVIEW:
 - Dental Hx:
 - Previous perio Tx... but why??
 - Oral hygiene attitudes
 - Orthodontic Tx.

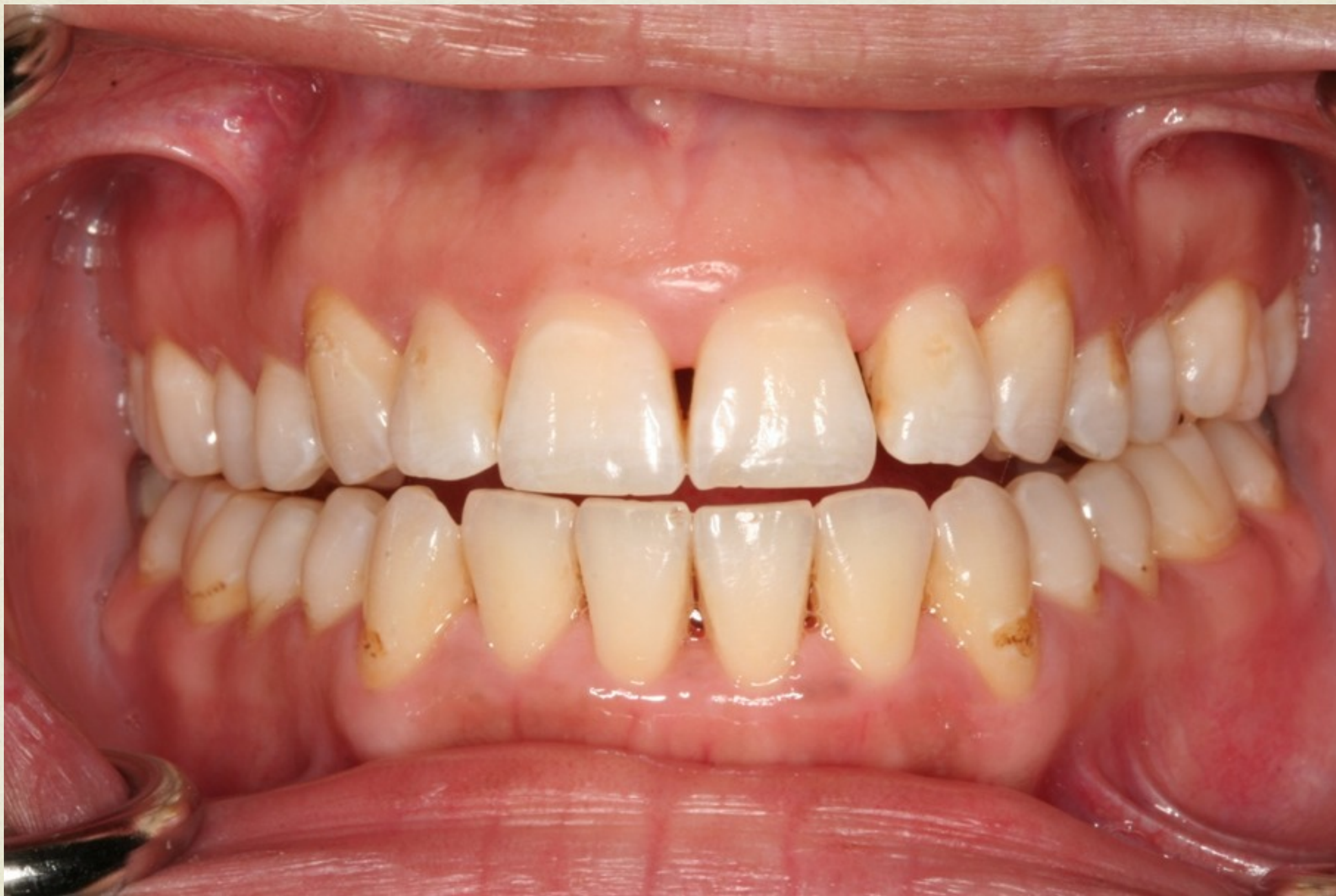HISTORY & EXAMINATION

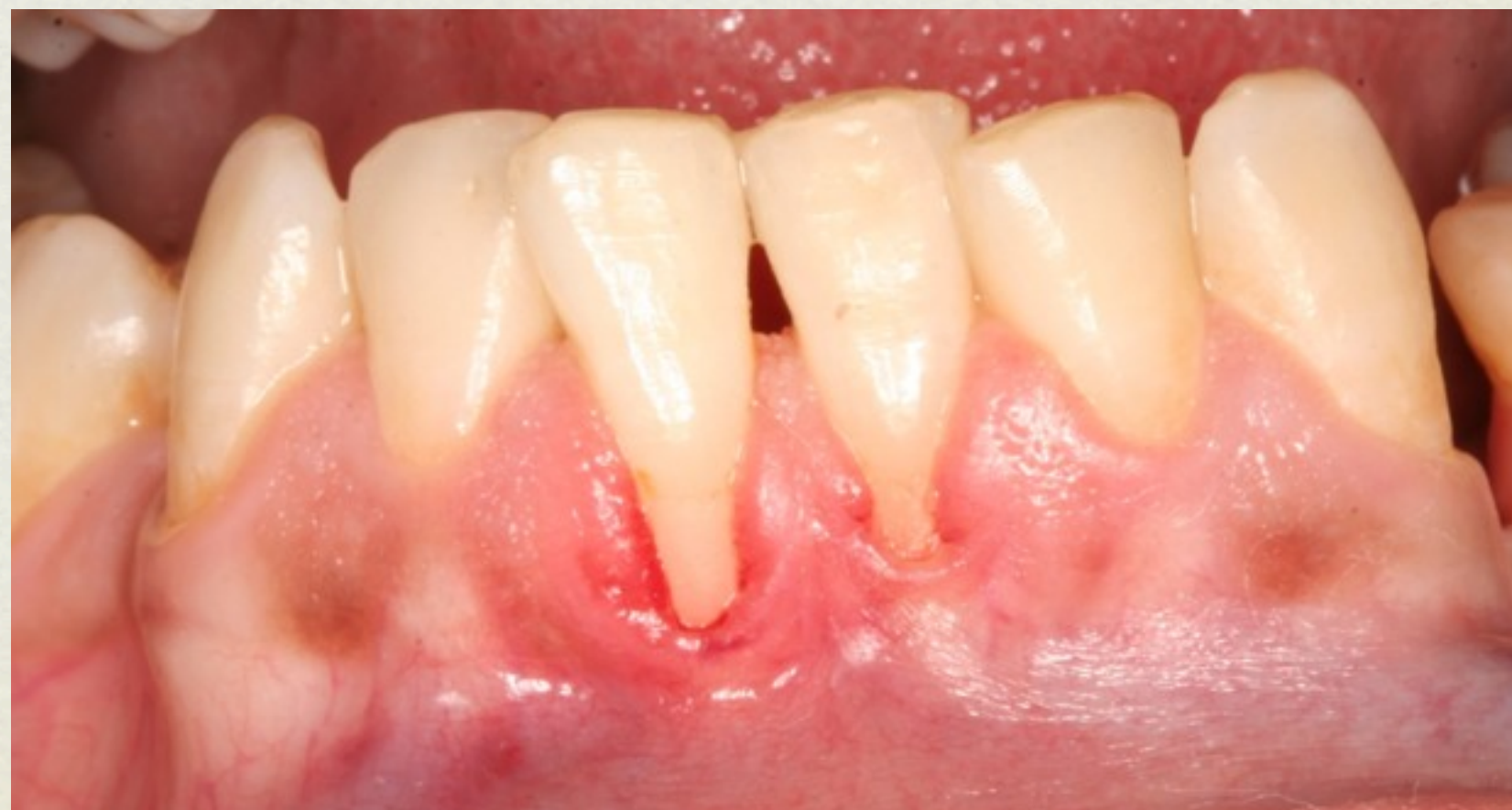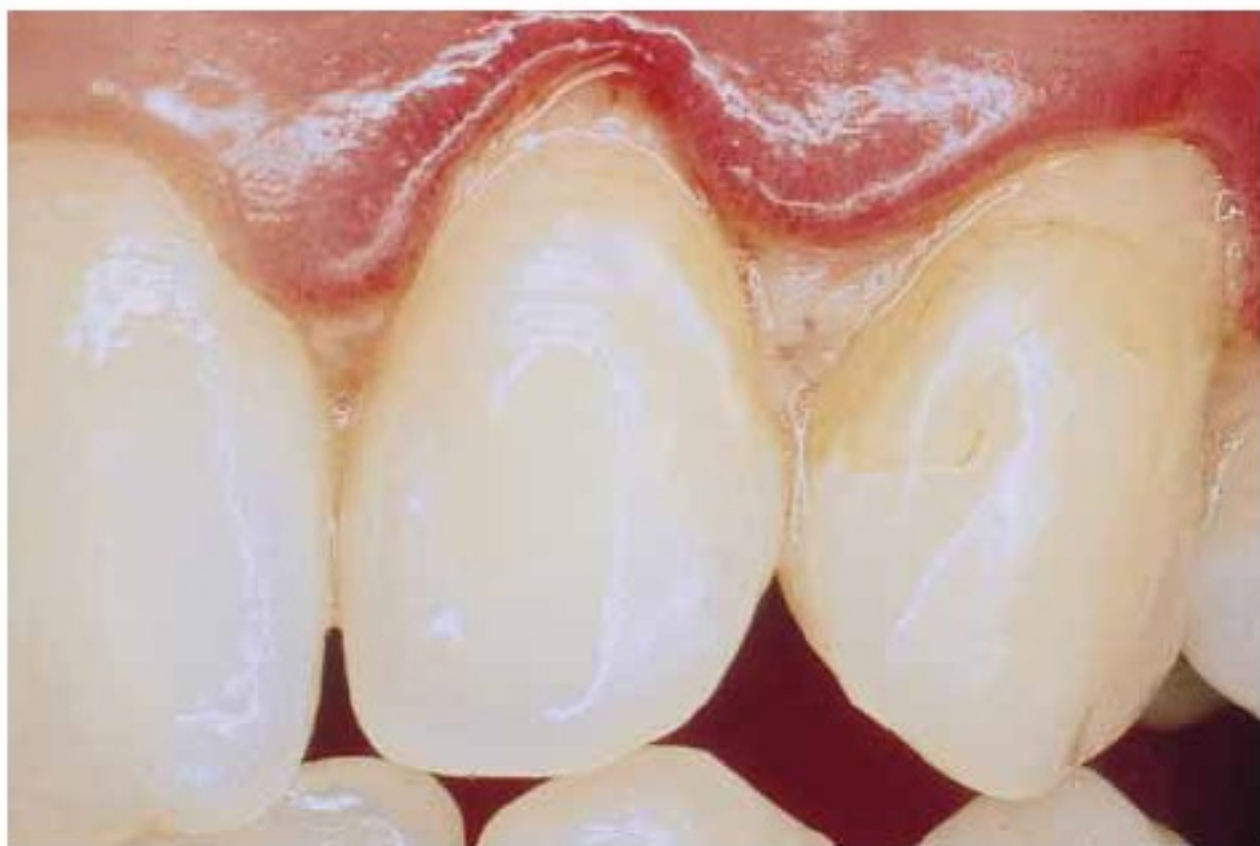- Examination:
 - EOE: MOM, TMJ, Skin, Lips, ...
 - IOE: caries, prominent wear facets, uneven marginal ridges, open contacts, malposition, failing restorations, evidence of food impaction, tenderness to percussion, pulp testing, fremitus.
 - Periodontal examination

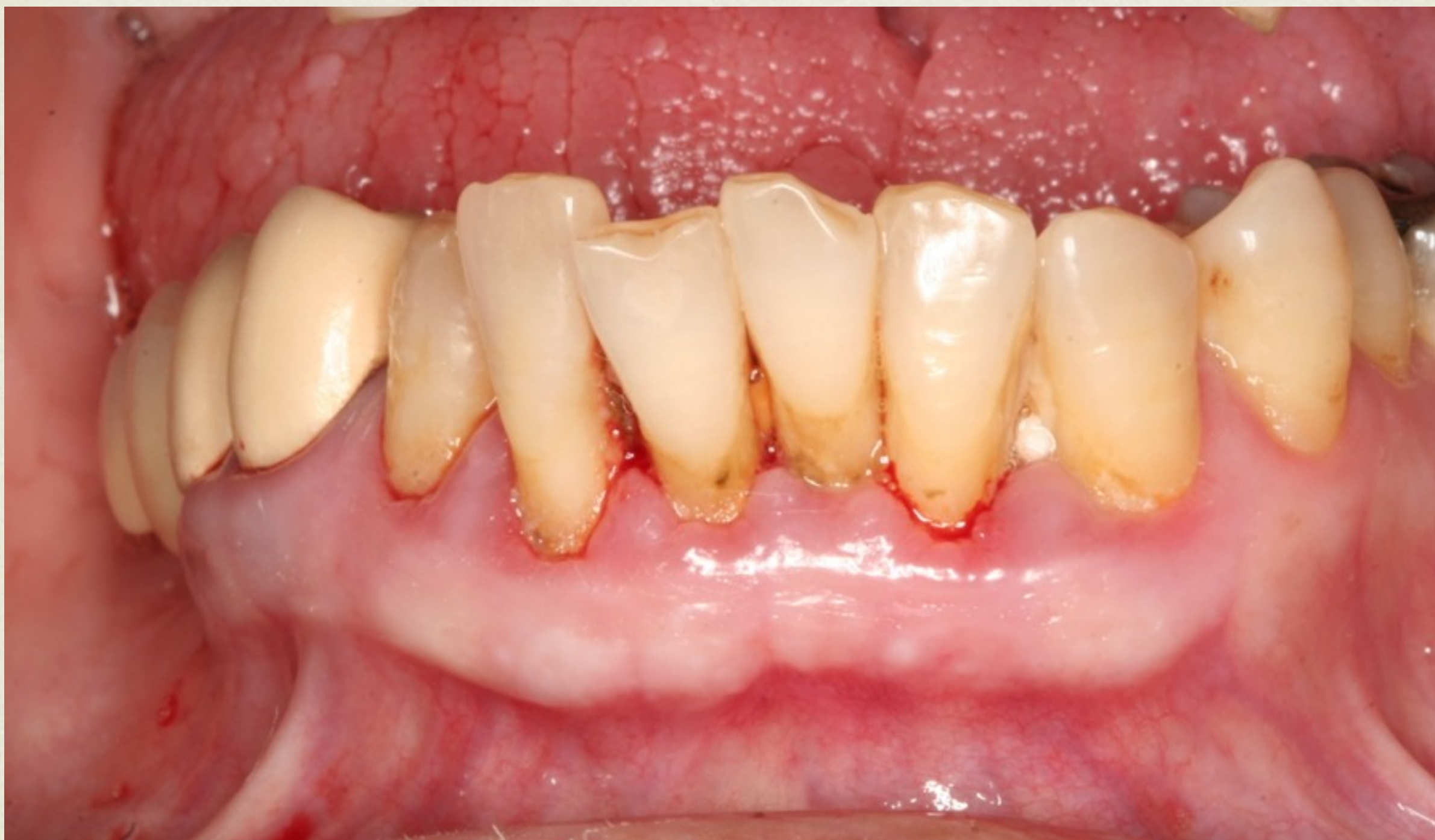HISTORY & EXAMINATION

- Examination:
 - Periodontal examination:
 - Visual inspection
 - Periodontal probing
 - Assessment of mobility
 - Assessment of plaque and calculus









GINGIVAL RECESSION

- Miller classification of gingival recession:

- Class 1:

- Class 2:

- Class 3:

- Class 4

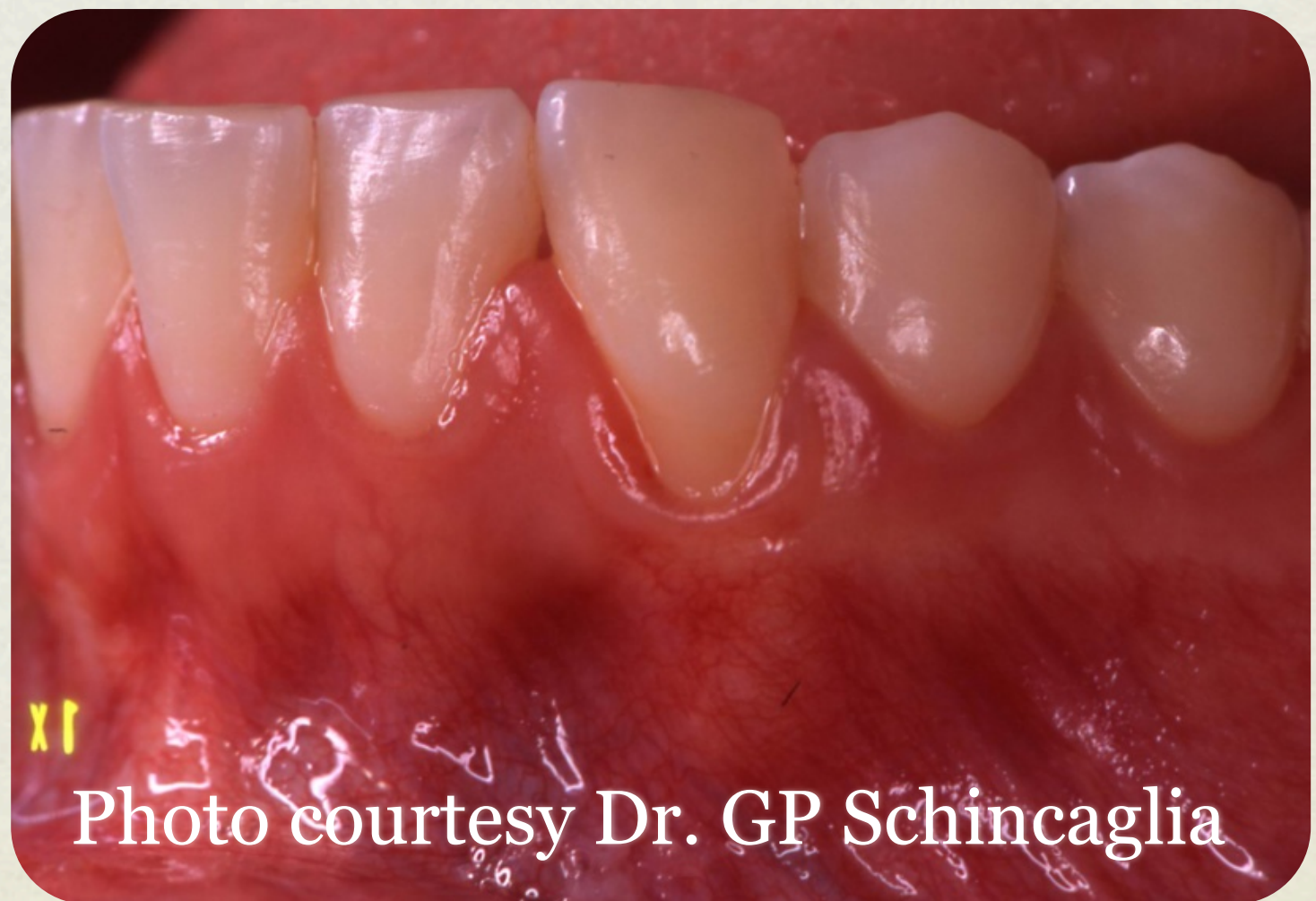

Photo courtesy Dr. GP Schincaglia

GINGIVAL RECESSION

- Miller classification of gingival recession:
 - Class 1:
 - Class 2:
 - Class 3:
 - Class 4

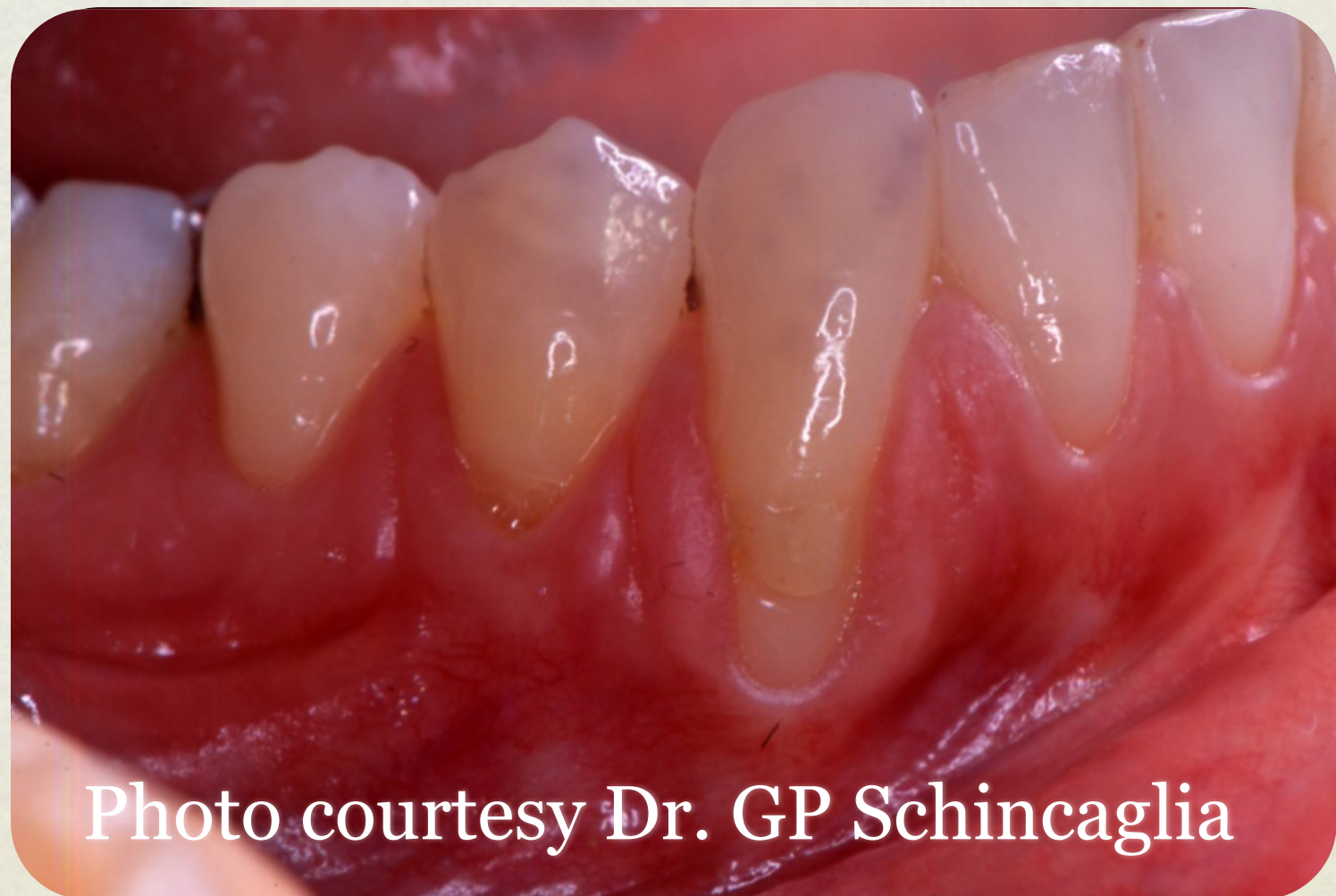

Photo courtesy Dr. GP Schincaglia

GINGIVAL RECESSION

- Miller classification of gingival recession:

- Class 1:
- Class 2:
- Class 3:
- Class 4

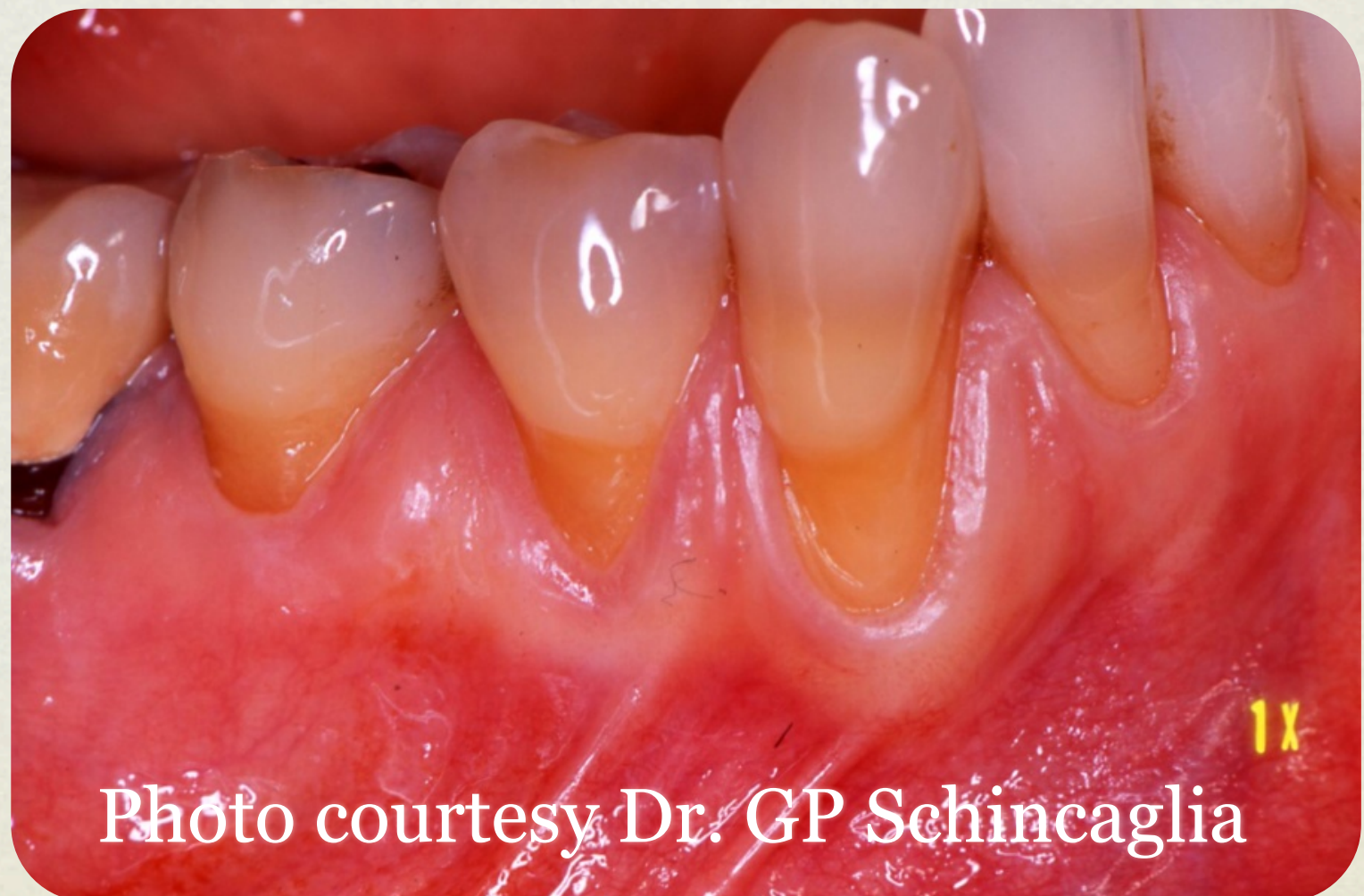

Photo courtesy Dr. GP Schincaglia

GINGIVAL RECESSION

- Miller classification of gingival recession:

- Class 1:
- Class 2:
- Class 3:
- Class 4

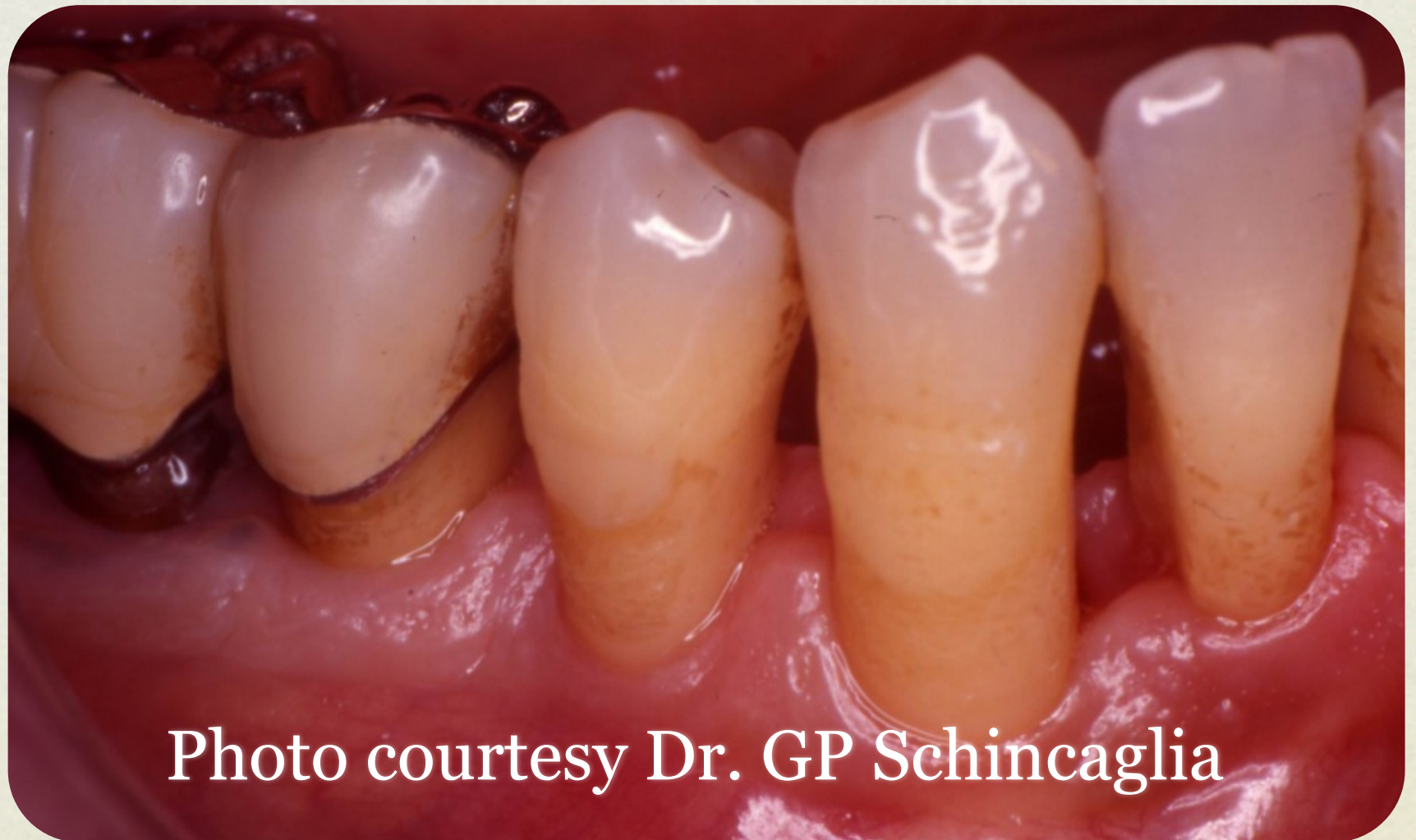
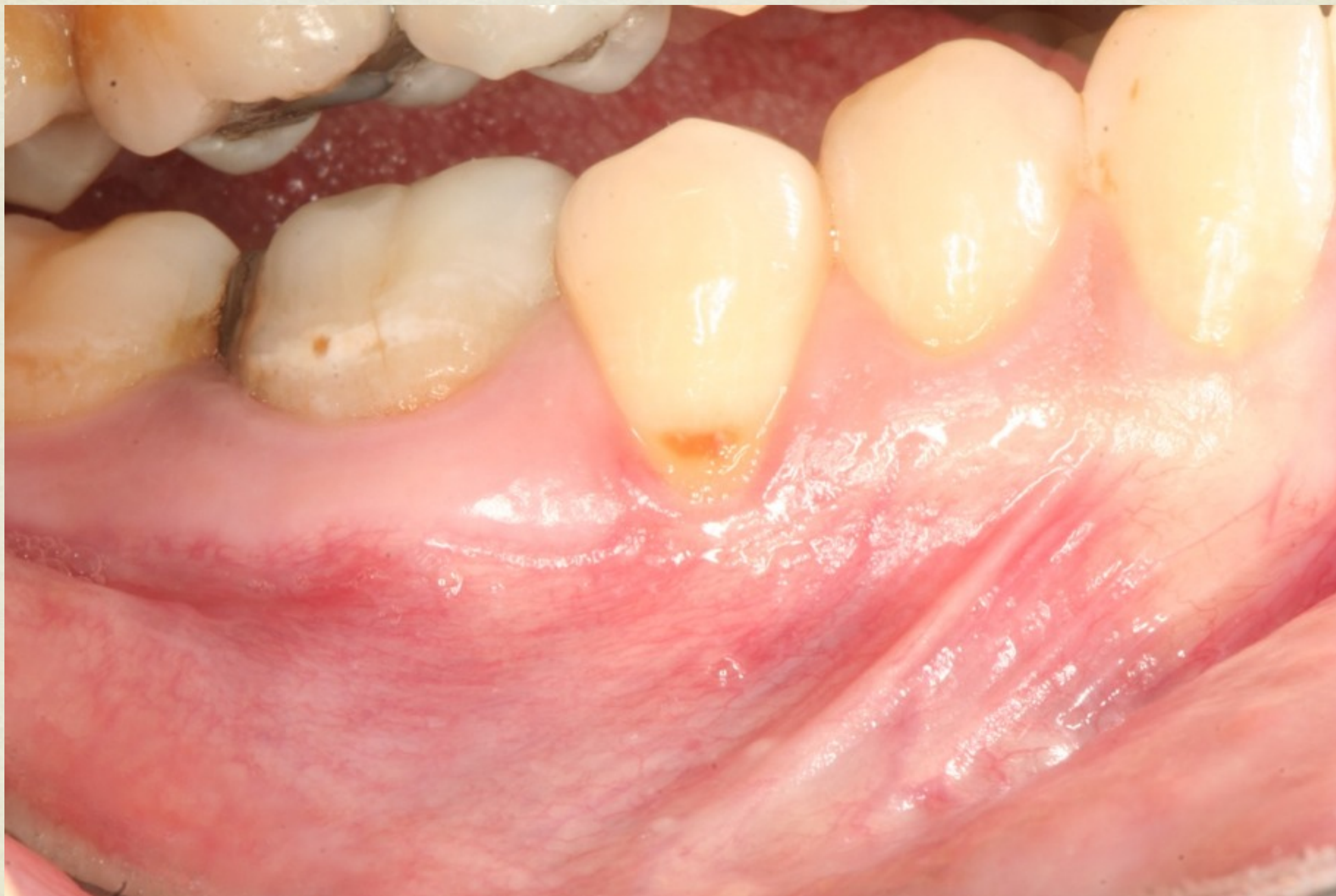
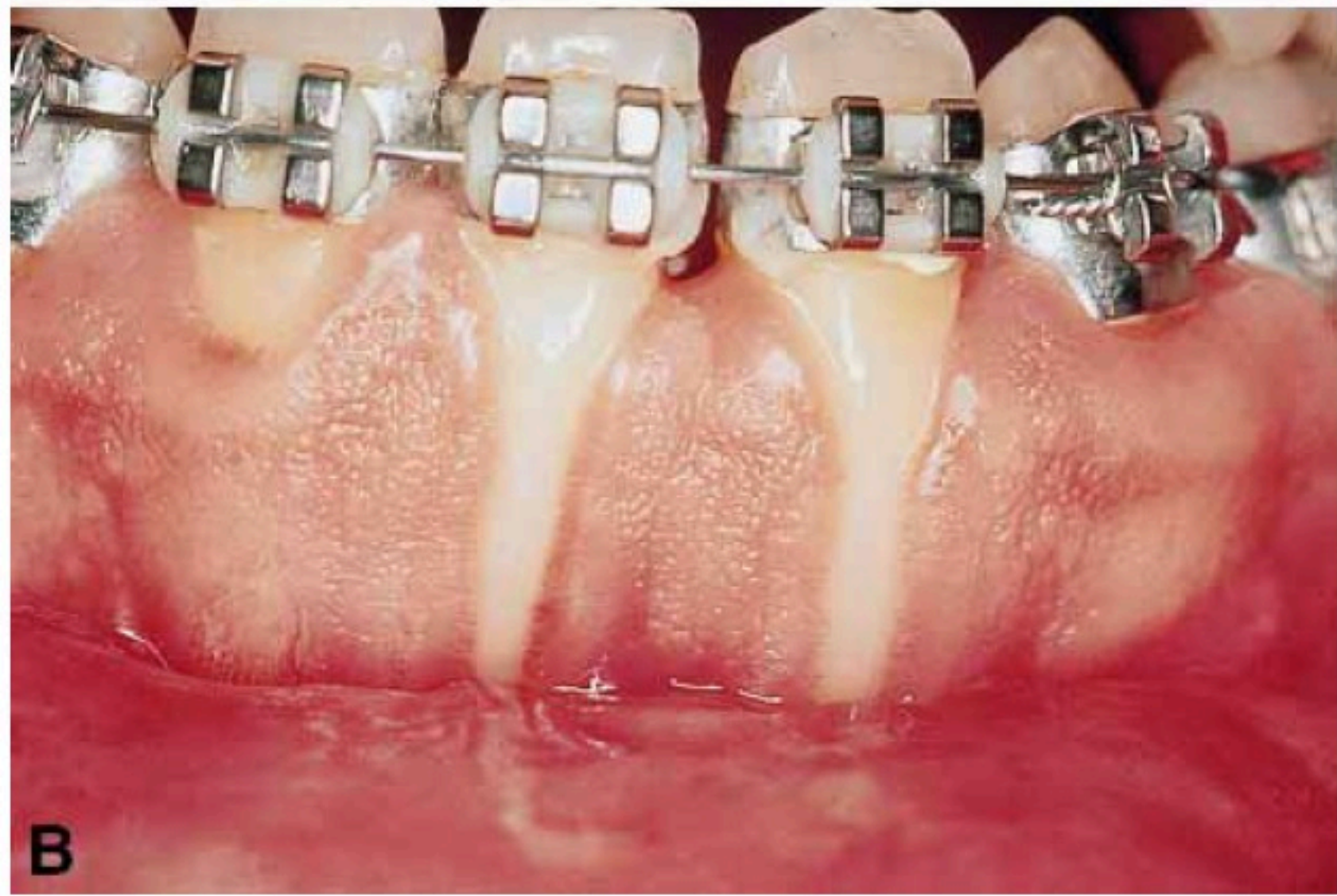Photo courtesy Dr. GP Schincaglia



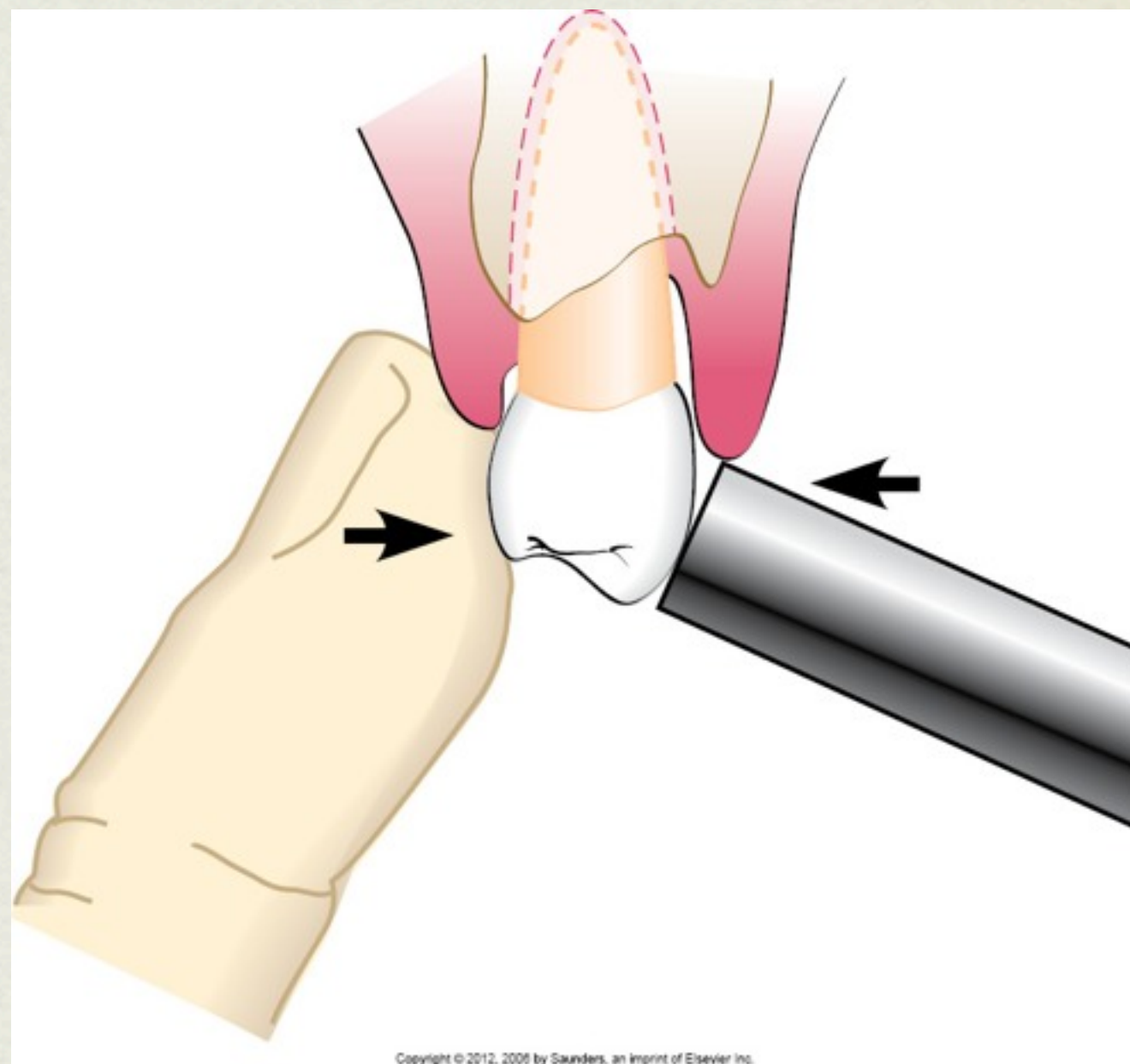


MOBILITY

Grade I

Grade II

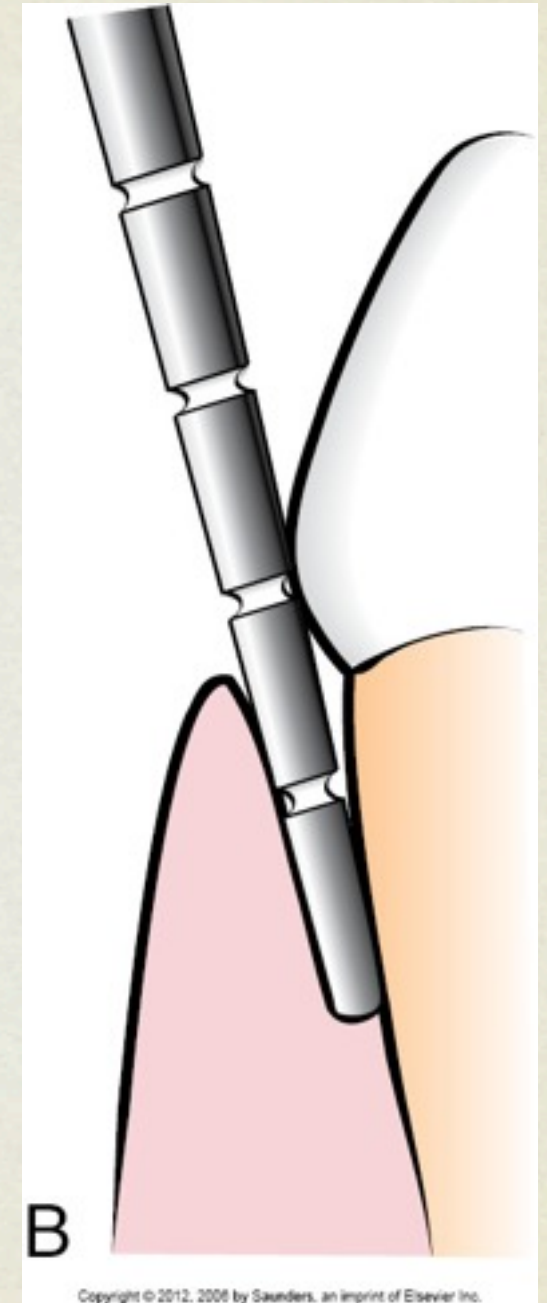
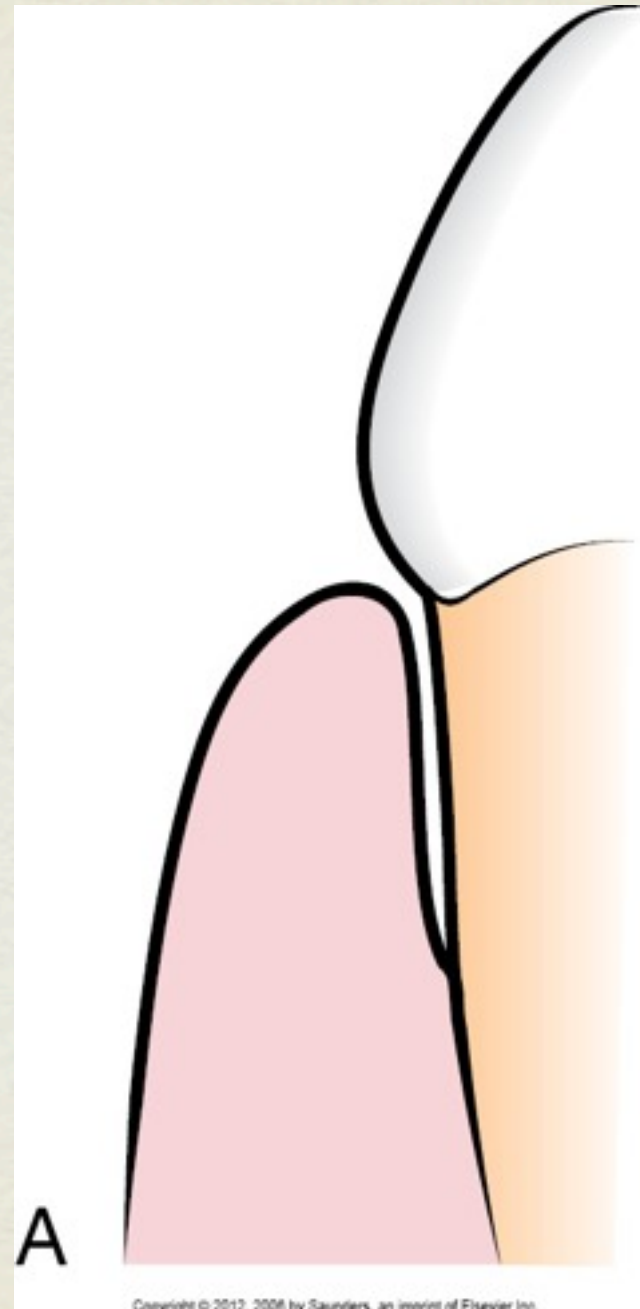
Grade III

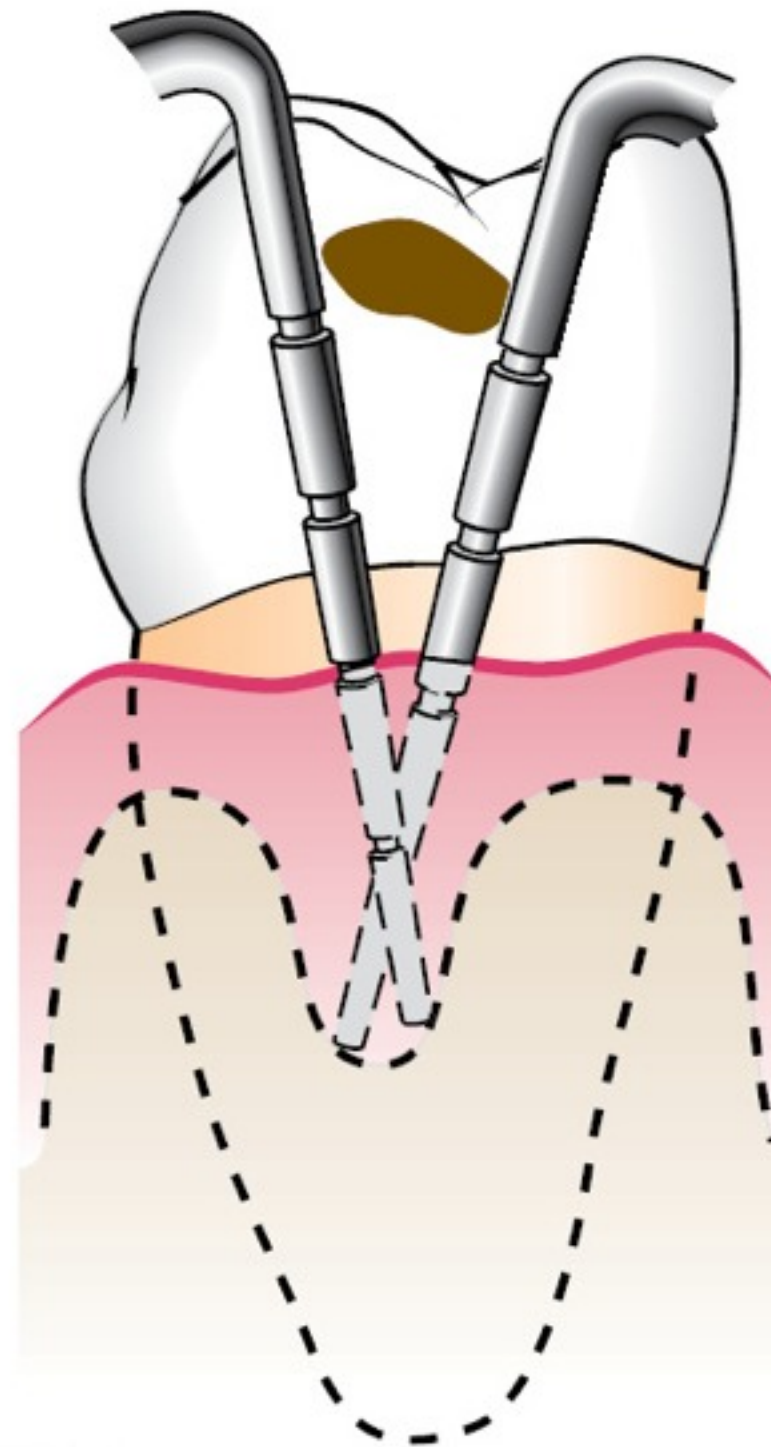
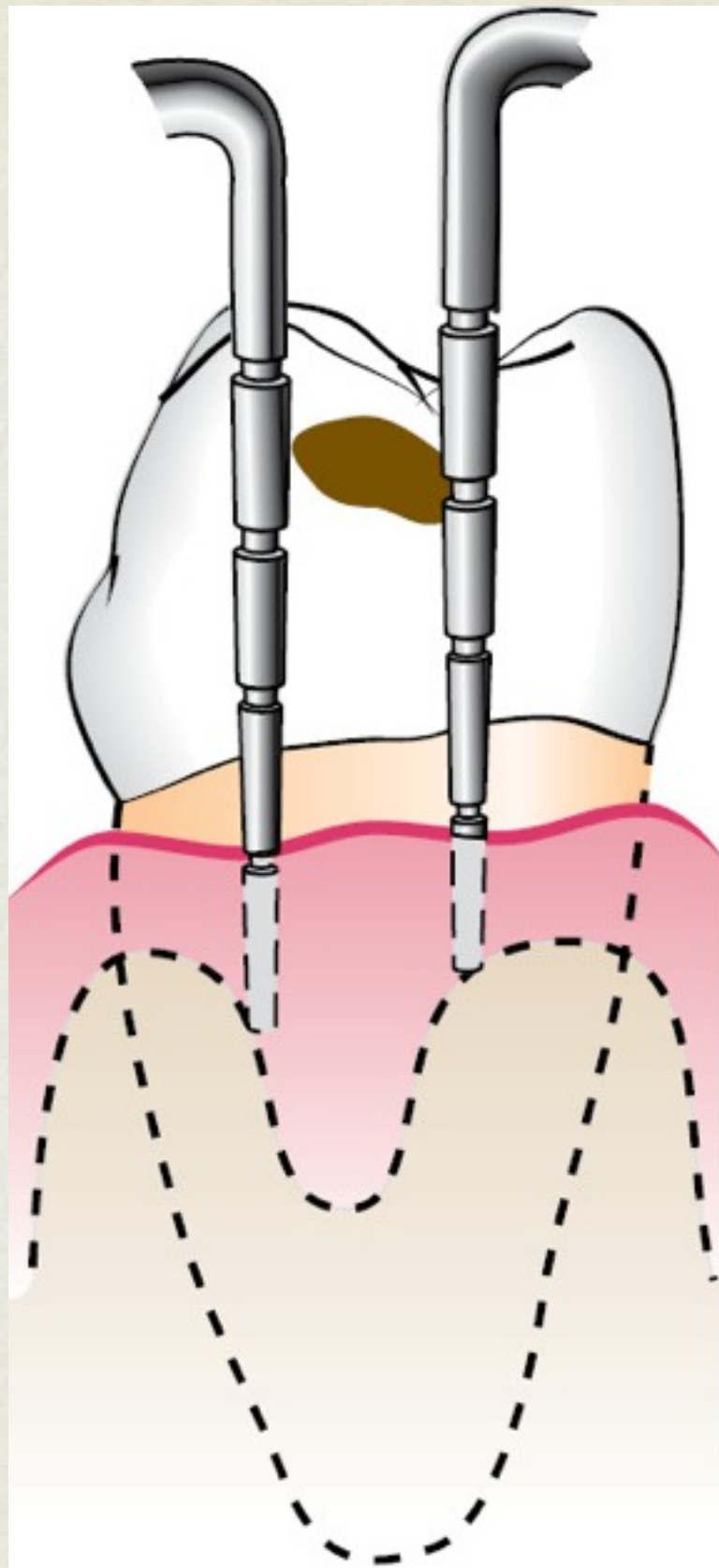


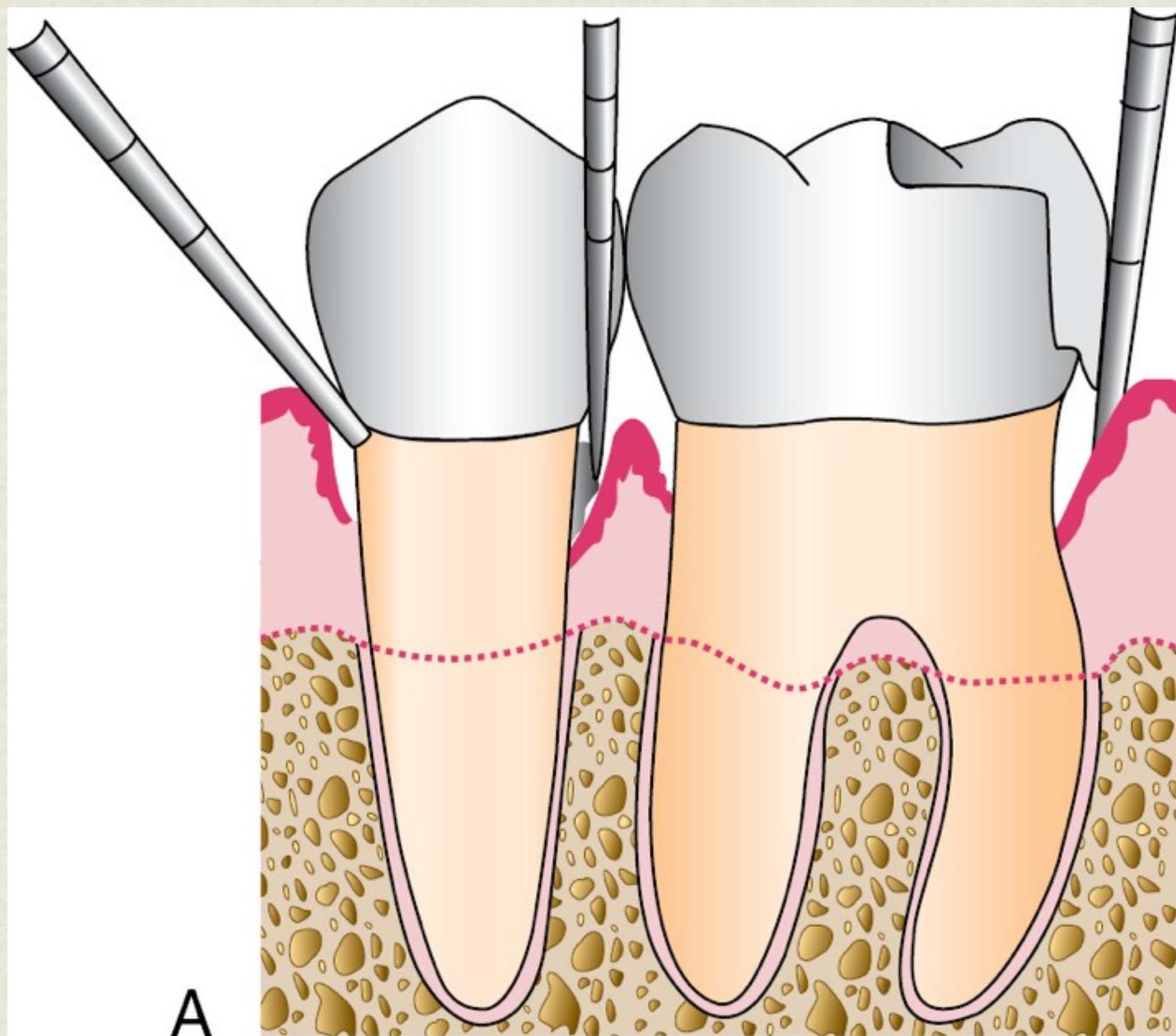
Copyright © 2012, 2006 by Saunders, an imprint of Elsevier Inc.

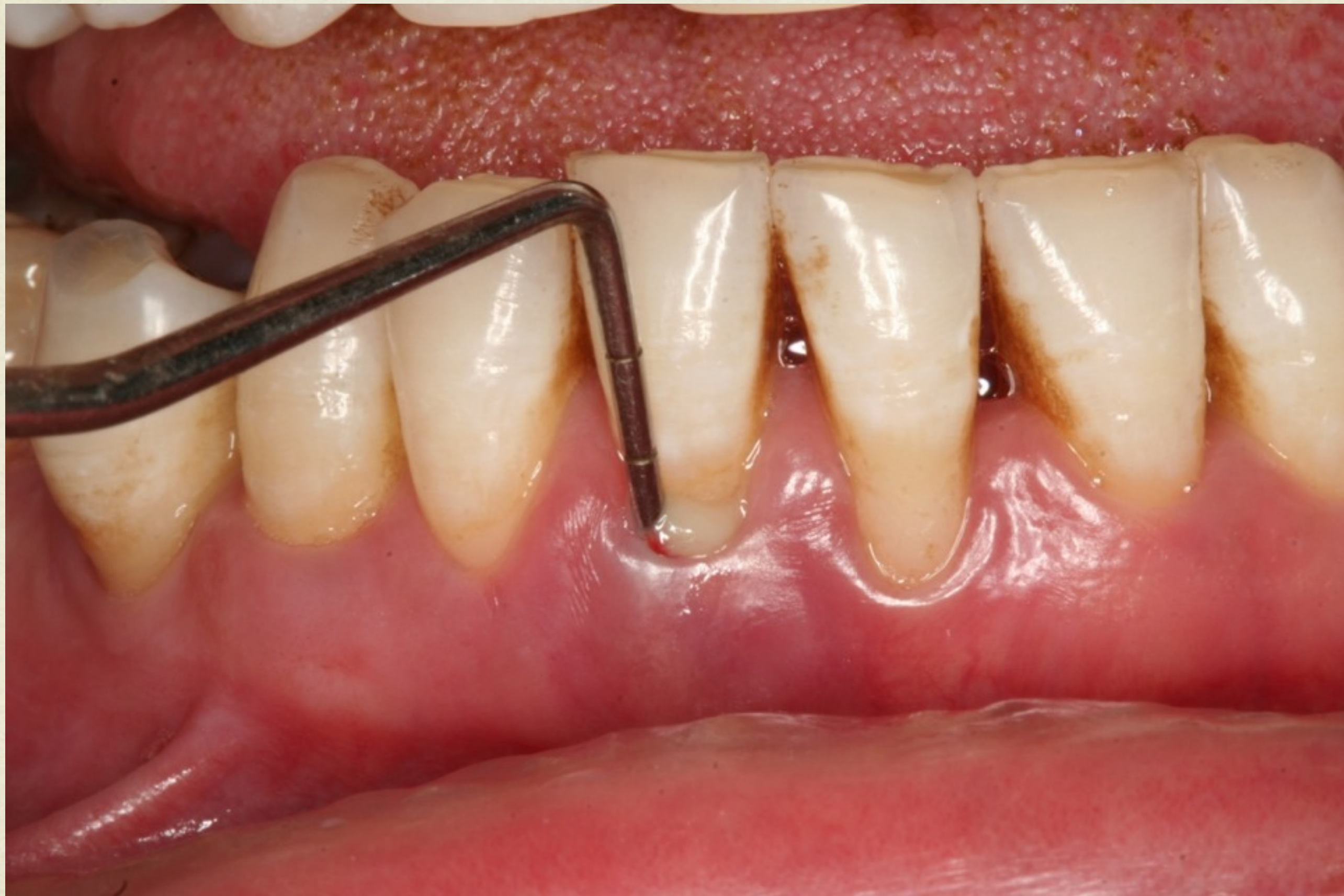PERIODONTAL PROBING

- probing depth vs. pocketing depth.
- Limitations
- Perio probes
- Nabers probe









CALCULUS ASSESSMENT

- Visual inspection
- Tactile sensation
 - Perio probe
 - Perio explorer
 - Currettes

University of Jordan
Faculty of Dentistry
Periodontal Chart

Pt. name: _____

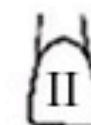Date: _____

☐ Pre-treatment ☐ Re-evaluation ☐ Recall

	8	7	6	5	4	3	2	1	1	2	3	4	5	6	7	8
BOP																
GM																
PD																
Facial																
Lingual																
PD																
GM																
BOP																



Missing

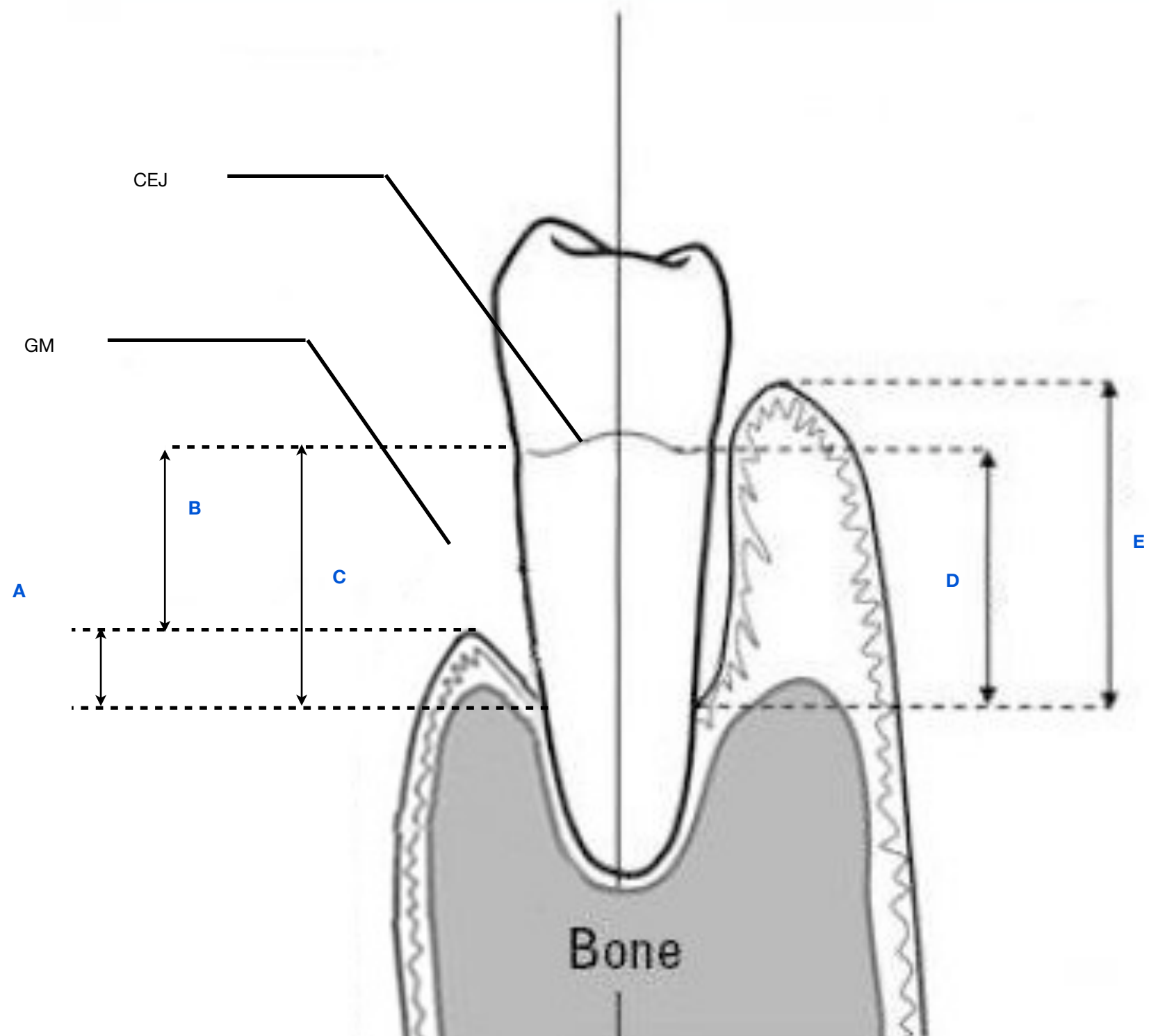


Mobility

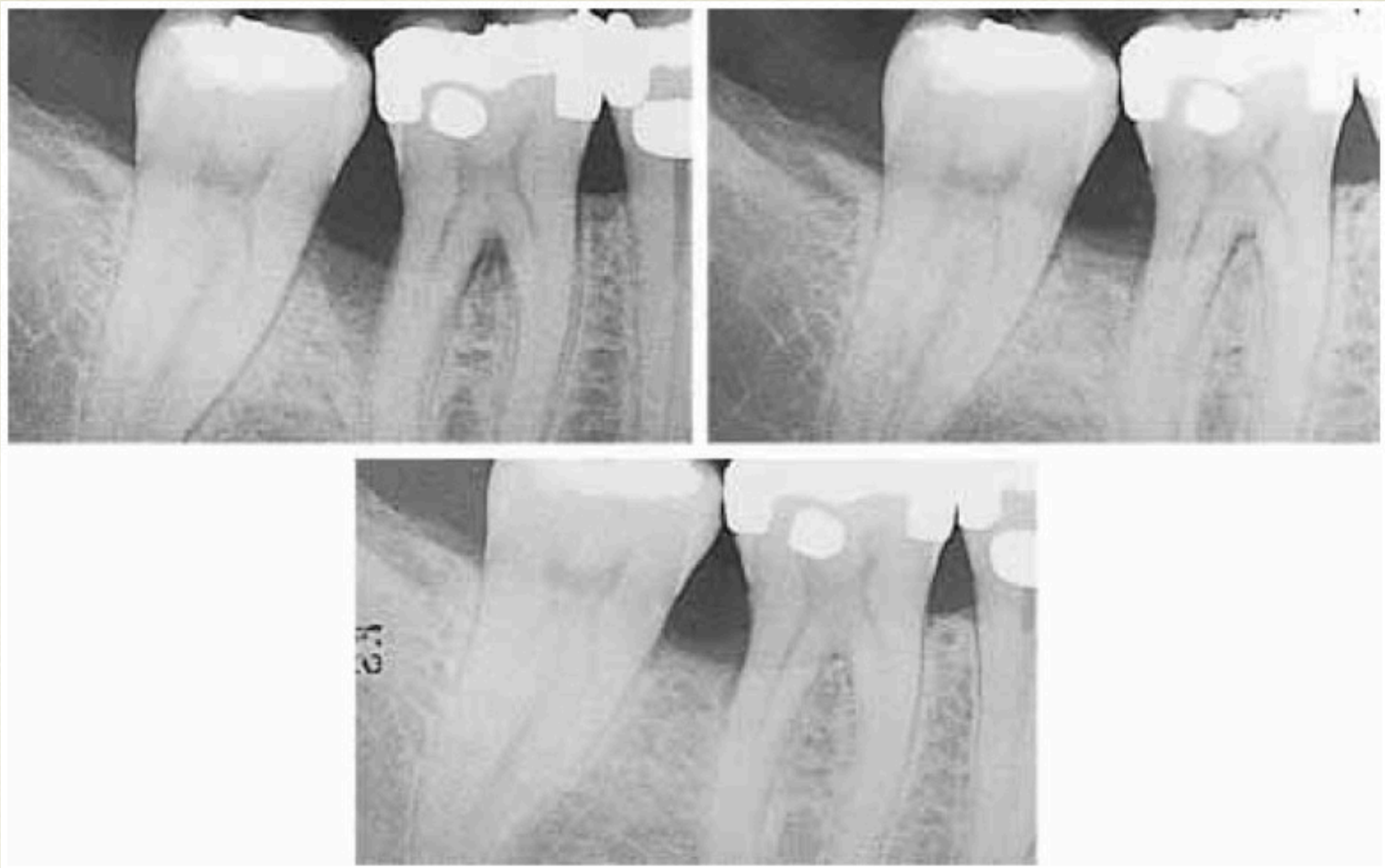

Grade 1
Furcation

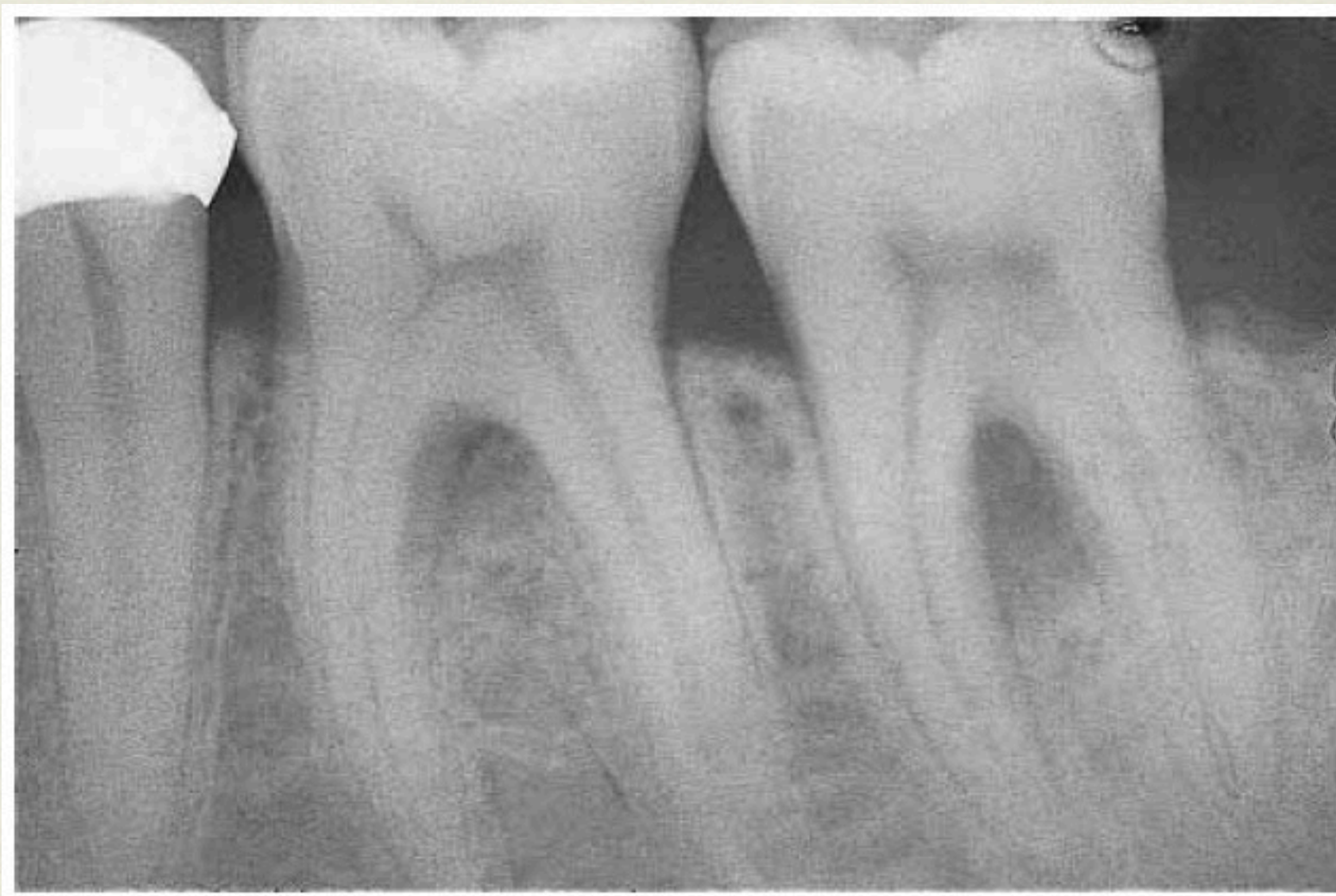



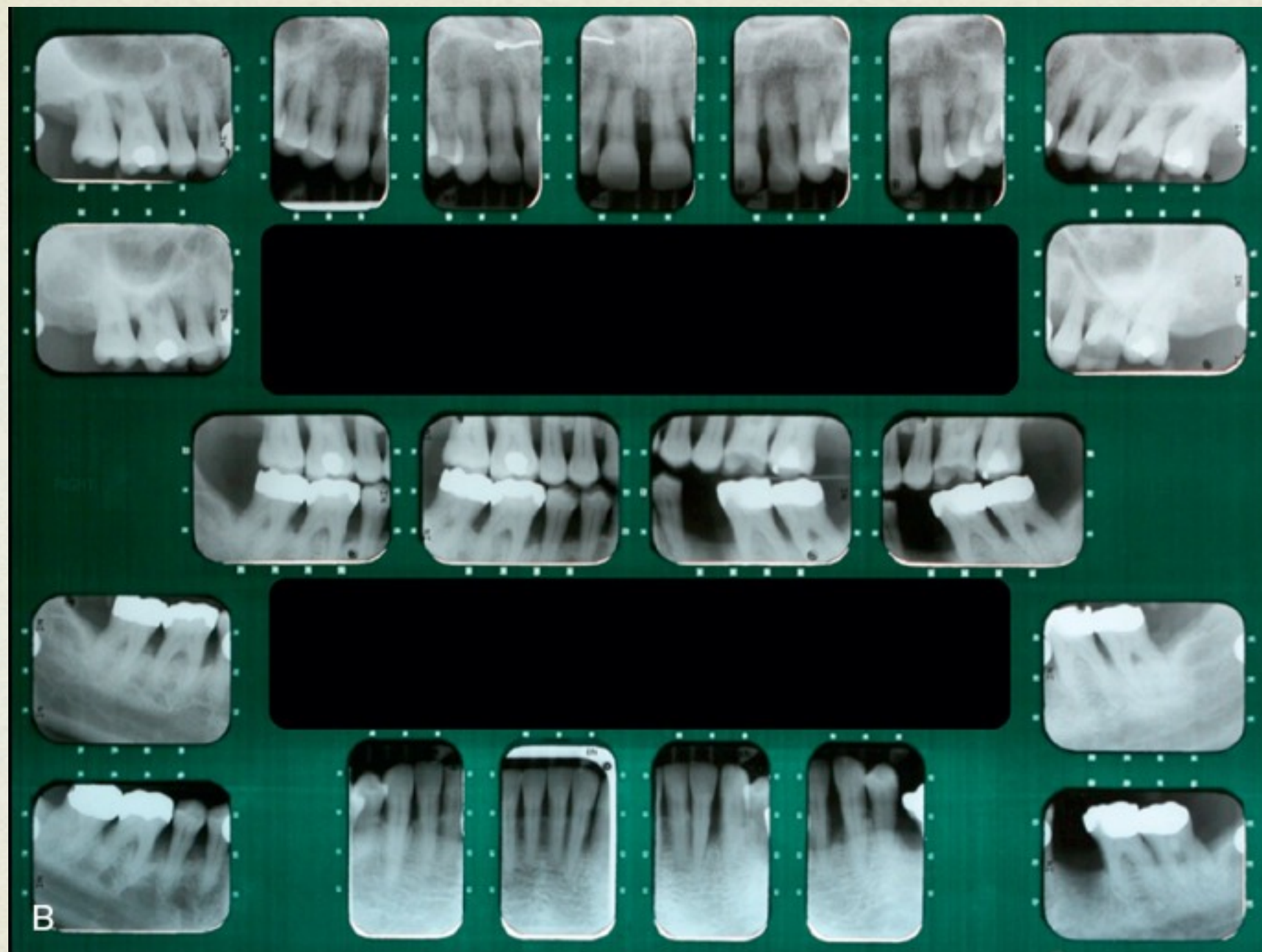
RADIOGRAPHIC EXAMINATION



RADIOGRAPHIC EXAMINATION

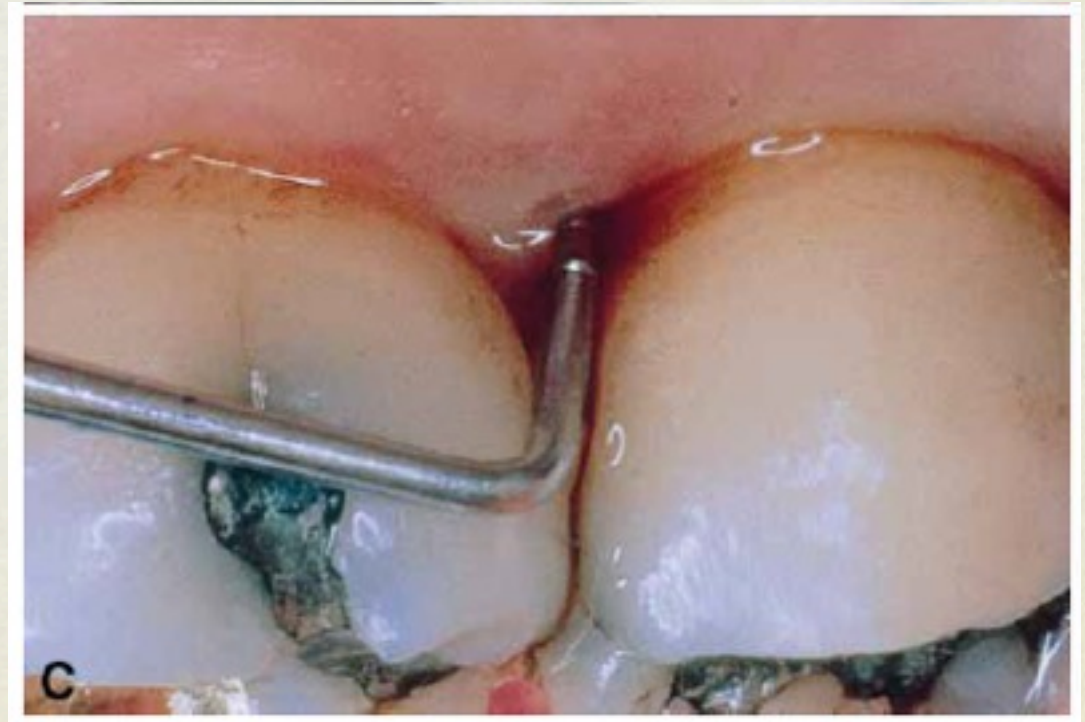
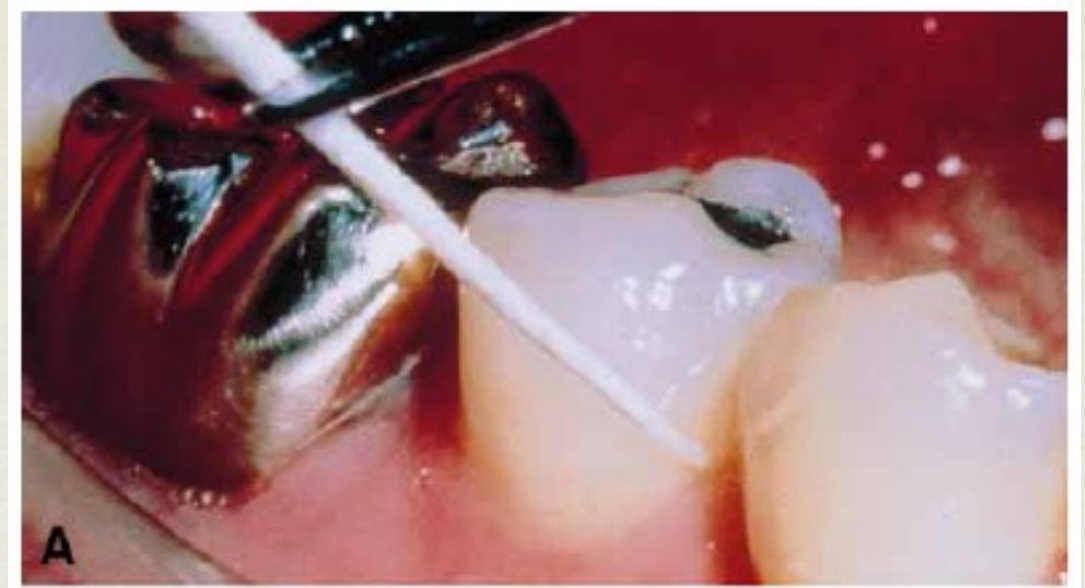
RADIOGRAPHIC EXAMINATION



DISEASE ACTIVITY

- Sensitivity and specificity
 - Sensitivity: the probability that a test is positive if the disease is present
- +ve and -ve predictive value
 - +ve PV: the probability that the disease is present when the test is positive.



PERIODONTAL DIAGNOSIS

- Primary difference between Gingivitis and Periodontitis??



